

Meretojas sjukdom: Från molekyler till behandlade patienter

JUHA HOLOPAINEN OCH JAAKKO MATTILA

Meretojas sjukdom är en av de vanligaste sjukdomarna inom det finländska sjukdomsarvet. En annan benämning för Meretojas sjukdom är korneadegeneration eller lattice corneal dystrophy type 2, trots att det inte är fråga om en "riktig" korneadegeneration. Ungefär 400–600 finländare lider av sjukdomen som är anrikad i Kymmenedalen. Nätliknande amyloidinlagringar i kornea är vanligen det första tecknet på sjukdomen, och ögonläkarna spelar därför en avgörande roll för tidig diagnos. Senare bildas lösa hudveck och patienten får funktionsstörningar i nerverna på alla nivåer i nervsystemet. Vår forskningsgrupp har flera forskningsprojekt på gång kring Meretojas sjukdom, och vi presenterar här de viktigaste.

Amyloidoser är en grupp sjukdomar där proteinfibriller som kallas amyloid ansamlas i vävnaderna. Amyloidoserna kan vara antingen ärftliga eller förvärvade och de kan förekomma både lokalt och systemiskt (1). Lokal inlagring av amyloid hör till normalt åldrande (2, 3), men om den är för riklig stör den vävnadens normala funktion. Meretojas sjukdom är en autosomt dominant nedärvd amyloidos som hör till det finländska sjukdomsarvet och där gelsolinamyloid (AGel) ansamlas i kroppen och orsakar funktionsstörningar bland annat i kornea och i nervsystemet. Avvikande gelsolin ansamlas i alla vävnader men orsakar inte funktionsstörningar på alla ställen. Uppskattningsvis 400–600 finländare lider av Meretojas sjukdom (4, 5), och det är en av

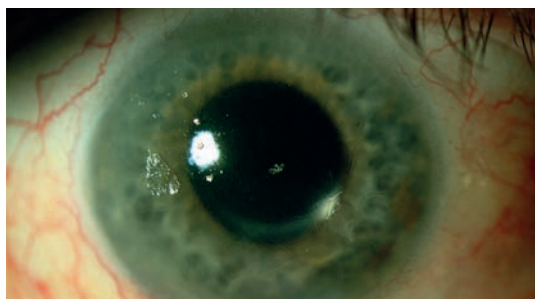
de vanligaste sjukdomarna i vårt finländska sjukdomsarv (6).

Vid Meretojas sjukdom ansamlas AGel i olika delar av ögat (Figur 1) (7–9). Den första förändringen är oftast en nätliknande degeneration som utvecklas i korneas yttre delar. Fördelningen av inlagringarna i olika lager av kornea är typisk för sjukdomen, och diagnosen Meretojas sjukdom kan ställas histologiskt på en provbit som tas vid korneatransplantation (8). För att säkerställa diagnosen finns numera ett specifikt gentest. När sjukdomen framskrider uppstår söndringar i korneas yta (erosioner), inflammation och nedsatt synskärpa, och sjukdomen kan till sist leda till korneabetingad blindhet (4, 5). Det som ligger bakom erosionstendensen är av allt att

SKRIBENTERNA

Juha Holopainen, professor i oftalmologi, är specialistläkare i oftalmologi och ögonkirurg. Han verkar som överläkare på enheten för främre segmentkirurgi vid HUCS, Kliniken för ögonsjukdomar och är dessutom professor i oftalmologi vid Helsingfors universitet. Hans forskningsområde är sjukdomar i ögats främre segment.

Jaakko Mattila, ML, är specialistläkare i oftalmologi vid HUCS, Kliniken för ögonsjukdomar, Västra ögonsjukhuset vid enheten för främre segmentkirurgi. Hans doktorsavhandling gäller Meretojas sjukdom.



Figur 1. Diagnosen Meretojas sjukdom ställs ofta först utifrån korneaförändringar. Till dem hör bland annat de trådliknande amyloidfibrillerna i det mellersta skiktet av kornea. Senare utvecklar patienten återkommande ytliga och djupa korneaerosioner och kornea kan vaskulariseras.

döma amyloidinlagring i Bowmans membran som ligger under korneas ytskikt (epitelet) samtidigt som innerveringen av kornea försämras och ögonen blir torra. Patienternas synförmåga är dock vanligen god fram till pensionsåldern (10).

Grumlingar i kornea som följd av korneadegeneration behandlas kirurgiskt. Fram till nu har korneatransplantation varit den enda behandlingen för långt gången sjukdom. Våra tidigare forskningsresultat har dock visat att behandlingsresultaten vid korneatransplantation är dåliga eller begränsade hos patienter med Meretojas sjukdom (11). Detta har många orsaker. För det första har kornea avvikande sammansättning och uppbyggnad, vilket gör att korneatransplantatet bara i begränsad omfattning kan läkas och bli en del av patientens kornea. För det andra gör den nedsatta sensoriska innerveringen av kornea att ytepitelet ofta utsätts för dåligt läkande erosioner. Det orsakar ärrbildning i kornea, vilket leder till nedsatt syn. Patienterna lider redan tidigare av torra ögon, vilket försämrar transplantationsprognosen. En annan försämrande faktor är att det ofta har skett neovaskularisering i kornea före transplantationen. Sammanfattningsvis kan det konstateras att korneatransplantation bör uppskjutas så länge som möjligt, och om patienten har åtminstone något så när god synförmåga på det andra ögat kan det vara bra att helt avhålla sig från transplantation (11).

Det behövs mer forskning om patogenesen vid Meretojas sjukdom

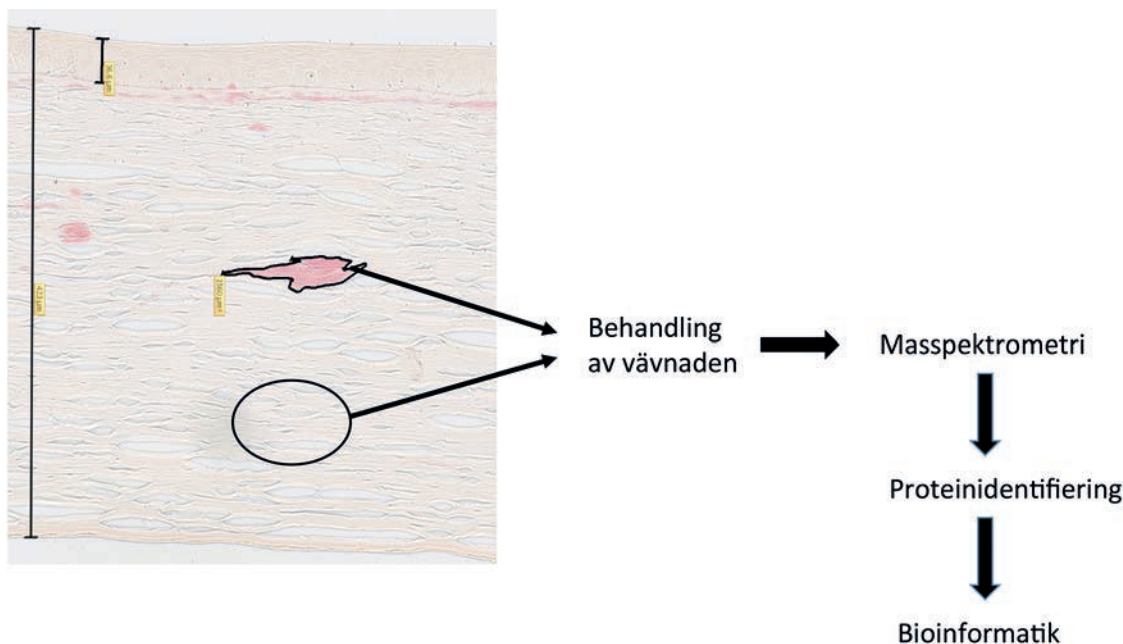
Histologin vid Meretojas sjukdom är fortfarande dåligt känd. Man vet att det avvikande gelsolinet ansamlas till fibrillartade långa strängar i korneas mellersta lager och att det strax under ytepitelet bildas ärrliknande vävnad (8–10). Tidigare histologiska studier har närmast fokuserat på att lokalisera amyloid som ansamlas i kornea, och inga kvantitativt inriktade histologiska studier har publicerats. Det är också oklart vilka histologiska faktorer som förutspår sjukdomens svårighetsgrad. Tillsammans med Johan Lundins och Nina Linders grupp (FIMM, Institutet för molekylärmedicin i Finland) har vi närmast oss korneapatologin vid Meretojas sjukdom på ett helt nytt sätt. Vi har nämligen samlat in alla korneaprover från patienter med Meretojas sjukdom som har opererats vid Ögonkliniken vid HUCS, och digitaliserat dem med webbmikroskop. På så sätt kan vi analysera

omfattande serier av korneaprover och vi kan dessutom lära datorn att med hjälp av maskinseende känna igen avvikande fynd. Tidigare har patologen bedömt dessa avvikelser i enskilda provbitar. Metoden ger förutom kvalitativ information om sjukdomens framskridande också kvantitativ information om histologiska förändringar i samband med sjukdomen. Denna information har betydelse ur behandlingssynpunkt och kan påverka valet av behandling. Målet med arbetet är att utveckla en histologisk klassificering för Meretojas sjukdom och att korrelera den med prognosen för korneatransplantation.

Från genfel till kunskap på proteinnivå

Genfelet vid Meretojas sjukdom har lokaliserats till mutationen G654A i kromosom 9 (12, 13). Genfelet gör att gelsolin spjälkas felaktigt och ansamlas i vävnaderna (14). Detta avvikande proteinfragment har isolerats dels ur plasma, dels också ur njurar och hjärta. Sammansättningen av korneainlagringarna har än så länge inte alls undersökts. Det är viktigt att känna till korneainlagringarnas exakta kemiska sammansättning, eftersom det kan hjälpa oss att förstå sjukdomens patogenes och på så sätt göra det lättare att utveckla nya behandlingsmetoder. För att klarlägga detta har vi inlett samarbete med docent Marc Baumanns grupp vid Helsingfors universitet.

Den ovan beskrivna histologiska approachen kan inte klargöra sjukdomens patogenes. Vi antar att åtminstone avvikande gelsolin ansamlas i kornea, men det är sannolikt att gelsolinet också samverkar med flera andra proteiner och att först denna samverkan ger upphov till avvikande utfällning av gelsolin. Än så länge har vi inte lyckats identifiera dessa proteiner. Masspektrometri är en metod där proteinerna i provet spjälkas kemiskt och spjälkningsprodukterna känns igen med hjälp av särskilda peptidbibliotek. Metoden lämpar sig dock inte som sådan för att klarlägga patogenesen vid Meretojas sjukdom, eftersom den kräver att prover ska kunna tas enbart från amyloidinlagringarna eller från den avvikande vävnaden. Därför har vi tillsammans med Baumanns grupp använt LCM-tekniken (laser capture microdissection) för att samla in prover. Med den tekniken färgas det histologiska provet på samma sätt som för vanliga mikroskopiprover. Sedan lärs datorn att känna igen avvikande och normala områden i kornea, till exempel amyloidinlagringar och normal stromastruktur,



Figur 2. Färgning med kongorött av ett histologiskt snitt av kornea, där amyloidinlagringarna framträder tydligt i en mörkare röd nyans. Maskinsyn kan användas för att identifiera de områden i kornea som färgas med kongorött, och de kan sedan direkt skäras ut ur vävnadssnittet med hjälp av laser. Ur samma snitt kan man också skära ut frisk korneavävnad som jämförelsematerial. Vävnadsproteinerna spjälkas enzymatiskt och proteinfragmenten identifieras med masspektrometri. Vanligen kan några hundra proteiner identifieras med metoden. Resultatet är att man får fram proteinskillnaderna mellan frisk och sjuk vävnad.

och de snittas ut med laser. Metoden ger en snittprecision på 5–15 mikrometer. De snittade proven analyseras med masspektrometer. Fördelen med metoden är att vi kan få fram enbart den avvikande vävnaden ur provet, och bruset i provet blir litet (Figur 2). Vi tror att denna information kan hjälpa till att klarlägga patogenesen vid Meretojas sjukdom och medverka till att det utvecklas läkemedel som kan hindra inlagring av amyloid.

Foterapeutisk keratektomi vid behandling av Meretojas sjukdom

In vitro-undersökningarna ovan leder inte direkt till patientbehandling, och det är därför viktigt att försöka förbättra behandlingsresultaten med till buds stående metoder. Som redan nämnts är transplantation, antingen partiellt eller genom hela kornea, den enda behandlingen för långt framskriden grumling av kornea. Tyvärr har resultaten av behandlingarna varit begränsade, och det är viktigt att mindre invasiva behandlingsmetoder kan tas fram (11). Ytliga ärr på kornea och dystrofi av Bowmans membran har redan länge behandlats med foterapeutisk keratektomi

(PTK). Metoden grundar sig på excimerlaser och liknar metoden som används vid refraktiv korneakirurgi. Syftet är inte att ändra refraktionen utan att avlägsna ärrvävnaden från korneas yta. PTK har inte använts vid behandling av Meretojas sjukdom, men vi har inlett ett forskningsprojekt där vi försöker återställa patienternas synförmåga genom att med excimerlaser avlägsna ärrvävnaden från kornea. De preliminära forskningsresultaten är lovande och hittills har vi inte sett några komplikationer hos patienterna. Hos patienter med Meretojas sjukdom måste man också räkna med utdragna erosioner och åtgärder som eventuellt behövs för att åtgärda detta. Tidigare behandling med PTK utgör inte ett hinder för senare korneatransplantation. Fördelen med PTK ligger i att behandlingen inriktas specifikt på kornea hos patienter med Meretojas sjukdom. Det huvudsakliga problemområdet och en del av ärrbildningen kan sannolikt avlägsnas med PTK.

Sammanfattning

Meretojas sjukdom inverkar i hög grad på patienternas livskvalitet. Hos cirka tre fjärdedelar

av patienterna kommer de första symtomen från ögonen och visar sig i snitt vid cirka 40 års ålder (15). Synförmågan försämras som följd av Meretojas sjukdom, men patienterna lider dessutom av torra ögon och inflammationer och de har eventuellt ökad risk för glaukom. Alla forskningsprojekt inom vår grupp koncentrerar sig på centrala problem för synhälsan. Vi tror att våra forskningsresultat har klinisk relevans och att de kan förbättra nuvarande behandlingspraxis.

Juha Holopainen
juha.holopainen@hus.fi

Jaakko Mattila
jaakko.mattila@hus.fi

Bindningar:
Juha Holopainen:
Medicinsk sakkunnig: Croma Pharma
Advisory Board: Alcon, Allergan,
Croma Pharma, Santen
Föreläsningsarrivode: Alcon, Allergan, AMO,
Santen, Thea

Jaakko Mattila: Inga bindningar

Referenser

- (1) Benson MD. Inherited amyloidosis. *J Med Genet* 1991;28:73–78.
- (2) Calkins E, Binette JP, Wright JR, Matsuzaki M, Ozdemir I. Some clinical observations on the nature of amyloid. *Trans Am Clin Climatol Assoc* 1970;81:34–42.
- (3) Goffin YA, Thoua Y, Potvliege PR. Microdeposition of amyloid in the joints. *Ann Rheum Dis* 1981;40:27–33.
- (4) Meretoja J. Familial systemic paramyloidosis with lattice dystrophy of the cornea, progressive cranial neuropathy, skin changes and various internal symptoms. A previously unrecognized heritable syndrome. *Ann Clin Res* 1969;1:314–324.
- (5) Kiuru S. Gelsolin-related familial amyloidosis, Finnish type (FAF), and its variants found worldwide. *Amyloid* 1998;5:55–66.
- (6) Kiuru-Enari S, Haltia M. Hereditary gelsolin amyloidosis—40 years of Meretoja disease. *Duodecim* 2010;126:1162–71.
- (7) Haltia M, Ghiso J, Prelli F, Gallo G, Kiuru S, Somer H, et al. Amyloid in familial amyloidosis, Finnish type, is antigenically and structurally related to gelsolin. *Am J Pathol* 1990;136:1223–28.
- (8) Kivela T, Tarkkanen A, McLean I, Ghiso J, Frangione B, Haltia M. Immunohistochemical analysis of lattice corneal dystrophies types I and II. *Br J Ophthalmol* 1993;77:799–804.
- (9) Kivela T, Tarkkanen A, Frangione B, Ghiso J, Haltia M. Ocular amyloid deposition in familial amyloidosis, Finnish: an analysis of native and variant gelsolin in Meretoja's syndrome. *Invest Ophthalmol Vis Sci* 1994;35:3759–69.
- (10) Meretoja J. Comparative histopathological and clinical findings in eyes with lattice corneal dystrophy of two different types. *Ophthalmologica* 1972;165:15–37.
- (11) Mattila JS, Krootila K, Kivelä T, Holopainen JM. Penetrating keratoplasty for gelsolin type lattice corneal dystrophy (LCD2). *Ophthalmology* 2015;122:457–463.
- (12) Ghiso J, Haltia M, Prelli F, Novello J, Frangione B. Gelsolin variant (Asn-187) in familial amyloidosis, Finnish type. *Biochem J*. 1990;272:827–830.
- (13) Maury CP, Kere J, Tolvanen R, de la Chapelle A. Finnish hereditary amyloidosis is caused by a single nucleotide substitution in the gelsolin gene. *FEBS Lett*. 1990;276:75–77.
- (14) Maury CP. Gelsolin-related amyloidosis. Identification of the amyloid protein in Finnish hereditary amyloidosis as a fragment of variant gelsolin. *J Clin Invest* 1991;87:1195–8.
- (15) Nikoskinen T, Schmidt EK, Strbian D, Kiuru-Enari S, Atula S. Natural course of Finnish Gelsolin amyloidosis. *Ann Med* 2015;47:506–511.

Summary

Meretoja syndrome: From molecules to treated patients

Meretoja syndrome is one of the most common diseases in the Finnish disease heritage. Approximately 400 to 600 Finns suffer from this syndrome, most of them living in the Kymenlaakso area. The syndrome's usual first sign is a lattice-like amyloid deposition in the cornea; ophthalmologists therefore play a crucial role in early diagnosis. Later, the skin loses its elasticity, and the patients suffer from malfunctioning nerves at all levels of the nervous system. Our research group has several projects underway involving Meretoja syndrome; here we present the most important.